

# **Российская Ассоциация детских хирургов**

Федеральные клинические рекомендации

«Крипторхизм»

Москва, 2015

## ОГЛАВЛЕНИЕ

1. МЕТОДОЛОГИЯ СОЗДАНИЯ И ПРОГРАММА ОБЕСПЕЧЕНИЯ КАЧЕСТВА  
КЛИНИЧЕСКИХ РЕКОМЕНДАЦИЙ
2. ОПРЕДЕЛЕНИЕ, ЭТИОПАТОГЕНЕЗ КРИПТОРХИЗМА У ДЕТЕЙ
3. КЛИНИКА, ДИАГНОСТИКА И КЛАССИФИКАЦИЯ КРИПТОРХИЗМА.
4. ТАКТИЧЕСКИЕ РЕШЕНИЯ ПРИ СИНДРОМЕ НЕПАЛЬПИРУЕМЫХ ЯИЧЕК
5. ЛЕЧЕНИЕ ДЕТЕЙ С КРИПТОРХИЗМОМ И ВЫБОР МЕТОДА:
  - 5.1. КОНСЕРВАТИВНАЯ ТЕРАПИЯ ПРИ КРИПТОРХИЗМЕ
  - 5.2. ХИРУРГИЧЕСКОЕ ЛЕЧЕНИЕ КРИПТОРХИЗМА
6. СИНДРОМЫ ХАРАКТЕРИЗУЮЩИЕСЯ ОТСУТСТВИЕМ ЯИЧЕК В МОШОНКЕ
7. ОСЛОЖНЕНИЯ ПРИ КРИПТОРХИЗМЕ
8. ДИСПАНСЕРИЗАЦИЯ ДЕТЕЙ С КРИПТОРХИЗМОМ

# 1. МЕТОДОЛОГИЯ СОЗДАНИЯ И ПРОГРАММА ОБЕСПЕЧЕНИЯ КАЧЕСТВА КЛИНИЧЕСКИХ РЕКОМЕНДАЦИЙ

## Информационные ресурсы, использованные для разработки клинических рекомендаций:

- Электронные базы данных (MEDLINE, PUBMED);
- Консолидированный клинический опыт ведущих педиатрических клиник Москвы;
- Рекомендации ведущих мировых обществ детских хирургов и детских уроандрологов

## Методы, использованные для оценки качества и достоверности клинических рекомендаций:

- консенсус экспертов (состав профильной комиссии Минздрава России по специальности «детская хирургия»);
- оценка значимости в соответствии с рейтинговой схемой (таблица).

Уровень А	Высокая достоверность	Основана на заключениях систематических обзоров и метаанализов. Систематический обзор – системный поиск данных из всех опубликованных клинических испытаний с критической оценкой их качества и обобщения результатов методом метаанализа.
Уровень В	Умеренная достоверность	Основана на результатах нескольких независимых рандомизированных контролируемых клинических испытаний
Уровень С	Ограниченная достоверность	Основана на результатах когортных исследований и исследований «случай-контроль»

Уровень D	Неопределенная достоверность	Основана на мнениях экспертов или описании серии случаев
-----------	------------------------------	--

**Индикаторы доброкачественной практики (Good Practice Points - GPPs):**

Рекомендуемая доброкачественная практика базируется на клиническом опыте членов рабочей группы по разработке рекомендаций.

**Экономический анализ:** не проводился

**Метод валидации рекомендаций:**

- внешняя экспертная оценка (члены профильной комиссии Минздрава России по специальности «детская хирургия»);
- внутренняя экспертная оценка.

**Описание метода валидации рекомендаций:**

Рекомендации в предварительной версии были рецензированы независимыми внешними экспертами, комментарии которых были учтены при подготовке настоящей редакции.

**Открытое обсуждение клинических рекомендаций:.....**

**Рабочая группа:**

Окончательная редакция и контроль качества рекомендации были повторно проанализированы членами рабочей группы, которые пришли к заключению, что все замечания и комментарии экспертов приняты во внимание, риск систематических ошибок при разработке рекомендаций сведен к минимуму.

**Содержание.**

Рекомендации включают детальное описание последовательных действий хирурга в определенных клинических ситуациях. Углубленная информация об эпидемиологии, этиопатогенезе рассматриваемых процессов представлена в специальных руководствах.

### **Гарантии.**

Гарантируется актуальность клинических рекомендаций, их достоверность, обобщение на основе современных знаний и мирового опыта, применимость на практике, клиническую эффективность.

### **Обновление.**

По мере возникновения новых знаний о сути болезни в рекомендации будут внесены соответствующие изменения и дополнения. Настоящие клинические рекомендации основаны на результатах исследований, опубликованных ранее.

### **Самодостаточность.**

Формат клинических рекомендаций включает определение болезни, эпидемиологию, классификацию, в т.ч., в соответствии с МКБ-10, клинические проявления, диагностику, различные виды лечения. Выбор темы клинических рекомендаций мотивирован высокой частотой встречаемости рассматриваемого заболевания, его клинической и социальной значимостью.

### **Аудитория.**

Клинические рекомендации предназначены педиатрам, детским хирургам, детским урологам, хирургам общего профиля, оказывающим медицинскую помощь детям, учащимся высшей школы и последипломного образования. Существует электронная версия настоящих клинических рекомендаций, размещенная в свободном доступе на сайте Российской Ассоциации детских хирургов.

## **2. Определение, этиопатогенез крипторхизма у детей.**

Крипторхизм – системное заболевание, одним из внешних проявлений которого является нарушение процесса миграции (мальдесценция) яичка из места своего первоначального расположения (мезонефрос) в полость мошонки. В классификаторе МКБ-10, класс болезни мочеполовой системы, рубрика Q-53.

По данным выполненных исследований частота крипторхизма составляет: 10-20% у новорожденных, у 2-3% годовалых детей, 1% в пубертатном периоде и 0,2-0,3% у взрослых мужчин.

На сегодняшний день патогенетические механизмы крипторхизма окончательно не установлены. В процессе роста и развития мужские половые железы претерпевают в эмбриогенезе значительные изменения в своем положении: они опускаются от места первичной закладки в поясничной области через переднюю брюшную стенку в мошонку. Этот сложный и длинный путь низведения и является основной предпосылкой возникновения аномалий положения яичка. В этом многостадийном процессе принимают участие различные анатомические и гормональные факторы и нарушение любого этапа может привести к задержке опускания гонад из места их первичного образования в мошонку. Большое значение в генезе заболевания принадлежит и механическим препятствиям на пути миграции яичек. Фиброзные перегородки в паховом канале, его облитерация, недоразвитие гунтерова тяжа и др. могут быть отнесены к местным проявлениям диссеминированного поражения соединительной ткани, развивающегося на фоне гормональной недостаточности.

Согласно современным представлениям нормальная миграция яичек состоит из двух последовательных этапов: трансабдоминального и пахово-мошоночного. Каждый этап имеет морфологические особенности и находится под специфическим гормональным контролем.

Трансабдоминальный этап опускания яичек начинается на 8-й и заканчивается на 15-й неделе внутриутробного развития. На данном этапе яички фиксированы в области почек с помощью двух мезентериальных связок: краниальной поддерживающей связки (англ. cranial suspensory ligament (CSL)) и губернакулума (англ. gubernaculum). С помощью краниальной поддерживающей связки яичко фиксируется к задней стенке брюшной полости, тогда как, с помощью губернакулума яичко фиксируется к передней стенке брюшной полости в месте будущего внутреннего пахового кольца и пахового канала. К моменту, когда яичко фиксируется у входа во внутреннее паховое кольцо, краниальная поддерживающая связка начинает редуцироваться под действием андрогенов, активно вырабатываемыми в этот период клетками Лейдига. Яичко увлекаемое проводником вслед за собой выпячивает брюшину и попадает в полость пахового канала. Эта фаза заканчивается к 15 неделе гестации. Под действием фактора INSL3 на специфические рецепторы – GREAT (также называются LGR8, RSFB2), располагающиеся в многочисленном количестве на поверхности губернакулума, начинается так называемая «реакция набухания» (swell reaction). Начинается она с того, что каудальная часть губернакулума активно абсорбирует в себя жидкость из окружающих тканей, увеличивается в размерах, набухает и приобретает форму так называемой «луковицы» (луковицы губернакулума или «bulb gubernaculum»). Увеличиваясь в размерах губернакулум, оказывает давление на стенки пахового канала, вследствие чего паховый канал расширяется, предоставляя в будущем возможность яичку мигрировать в мошонку вслед за утягивающим его сокращающимся губернакулумом. Также важным моментом является то, что благодаря процессу набухания губернакулум не удлиняется во время роста эмбриона и удерживает яички в непосредственной близости от будущего внутреннего пахового кольца, создавая все предпосылки для успешной миграции яичек.

В течение второго - пахово-мошоночного этапа, который протекает между 15 и 40 недель гестации, яичко мигрирует из паховой области в мошонку. Под действием тестостерона gubernaculum быстро регрессирует, уменьшается в размерах и укорачивается и тем самым увлекает за собой яичко в мошонку.

Возможно, вышеописанные нарушения миграции яичка в будущем проявляются в виде абдоминальных и паховых форм крипторхизма. Так, абдоминальные формы крипторхизма предположительно возникают вследствие нарушения трансабдоминальной фазы миграции опосредованной дефицитом секреции фактора INSL-3, и/или отсутствием чувствительности рецептора GREAT к нему, при нормальных значениях фактора INSL-3. Паховые формы крипторхизма могут развиваться в связи с нарушением второй фазы миграции яичка, что возникает из-за дефицита секреции андрогенов клетками Лейдига, либо нарушении работы связки андроген-андрогенрецептор. Вышесказанные процессы приводят к нарушению регрессии и сокращения gubernaculum, из-за чего не может состояться пахово-мошоночная фаза миграции, и яичко остается в паховом канале

### **3. Клиника, диагностика и классификация крипторхизма.**

Клинически крипторхизм проявляется отсутствием одного или обоих яичек в полости мошонки.

Крипторхизм делится на ретенцию и эктопию. Ретенция (retention - задержка) может быть только паховой и брюшной, эктопия – нарушение направления миграции яичка, может быть бедренной, лобковой, лобково-пенальной, промежностной. По стороне поражения различают односторонние и двусторонние формы. Отдельно выделяют так называемый ложный крипторхизм - ретрактивное яичко. Ретрактивное яичко нормально опущено, а вверх яичко подняться из-за повышенного уровня рефлекторной активности мышцы-кремастера. Ретрактивные яички в мошонке не



пальпируются, но легко могут туда низвестись во время осмотра. В данном случае яички спонтанно опускаются на свое нормальное место, хирургическое вмешательство не требуется.

Обследование больных с крипторхизмом состоит из нескольких этапов и должно включать в себя сбор анамнеза, осмотр пациента, инструментальные методы диагностики, по показаниям кариотипирование и генетический анализ.

Способ осмотра и обследования пациента также выбирается в зависимости от возраста. Новорожденные и грудные дети обследуются в положении лежа на спине. Дети старшей возрастной группы могут обследоваться также в положении стоя со скрещенными ногами. Во время осмотра пациента внимательно осматриваются паховые, бедренные области, промежность, лобковая область, противоположная половина мошонки. При обнаружении яичка в паховом канале следует попытаться его продвинуть в направлении мошонки. В случае, когда удастся низвести яичко в полость мошонки, следует попытаться зафиксировать его там путем умеренного надавливания краем ладони на семенной канатик, в целях подавления кремастерного рефлекса, что позволяет дифференцировать истинные и ложные формы крипторхизма. Движения во время пальпации должны быть скользящими, плавными, направление движений сверху вниз, снаружи внутрь, вдоль пахового канала от передне-верхней ости подвздошного гребня к мошонке. В случае отсутствия яичек в паховых каналах и исключении эктопии, состояние будет называться «синдромом непальпируемых яичек».

#### **4. Лечение**

*Оптимальный возраст для начала лечения (в независимости консервативное или оперативное) составляет 6 месяцев и должно быть закончено к 2 годам жизни ребенка.*

Консервативная терапия.

Консервативное лечение крипторхизма назначается строго совместно с эндокринологом. В качестве консервативной терапии используют хорионический гонадотропин (ХГЧ) или гонадотропин рилизинг-гормон (ГнРГ), однако эффективность данной терапии не превышает 15% (уровень доказательности Б) и зависит от высоты расположения яичка в паховом канале. Чем дистальнее расположено яичко в паховом канале, тем эффективнее терапия. ХГЧ рекомендуют использовать по схеме 3000-9000 МЕ, кратность приема 1 инъекция в неделю в течении месяца, при неэффективности лечения разрешено повторить курс с интервалом 3 месяца. ГнРГ применяют в виде назального спрея в дозе 1,2 мг/сут, в течении 1 месяца. При неэффективности консервативной терапии показано оперативное лечение.

### Оперативное лечение

Операцию по низведению яичка должен выполнять квалифицированный детский уроандролог или детский хирург. Выбор метода оперативного лечения зависит от формы крипторхизма. При паховых формах показано выполнение операции Шемакера-Петривальского, при брюшных формах предпочтение отдают одномоментному или двухэтапному, лапароскопическому низведению по Фаулер-Стефанс.

### Операция Шемакера-Петривальского при паховых формах крипторхизма.

Выполняется косо-поперечный разрез по паховой складке длиной до 3 см. В паховом канале выделяется вагинальный отросток брюшины, яичко и семенной канатик мобилизуется. Важно тщательно выполнить орхидофуникулолизис с освобождением элементов семенного канатика от волокон мышц кремастера, спаечного процесса на всем протяжении, до внутреннего пахового кольца. Указательным пальцем проделывают тоннель в мошонку, яичко фиксируется за край белочной оболочки к мясистой оболочке. Рана на мошонке ушивается отдельными узловыми швами, на рану в паховой области накладывают косметический шов с

саморассасывающемся нитками. Эффективность операции Шемакера-Петривальского достигает до 90% (уровень доказательности А).

#### Лапароскопическая двухэтапная операция Фаулер-Стефанс

Проводится при двустороннем крипторхизме с абдоминальными формами ретенции и недостаточной длине сосудов для одномоментного низведения. Первым этапом выполняется пересечение и лигирование основного ствола тестикулярной артерии. Через 6 месяцев выполняется второй этап лечения – лапароскопическое низведение яичка. Во время второго этапа, париетальная брюшина и семявыносящий проток выкраиваются единым треугольным лоскутом на широкой ножке. Широкий лоскут необходим для того, чтобы укрыть им семявыносящий проток, для обеспечения образования дополнительных коллатералей. Далее создается новый канал для низведения яичка между медиальными и срединными пупочными складками, латеральнее мочевого пузыря. Делается трансскротальный разрез, в полость мошонки вводится зажим, тупым путем формируется канал между кожей и мясистой оболочкой и с его помощью низводят яичко.

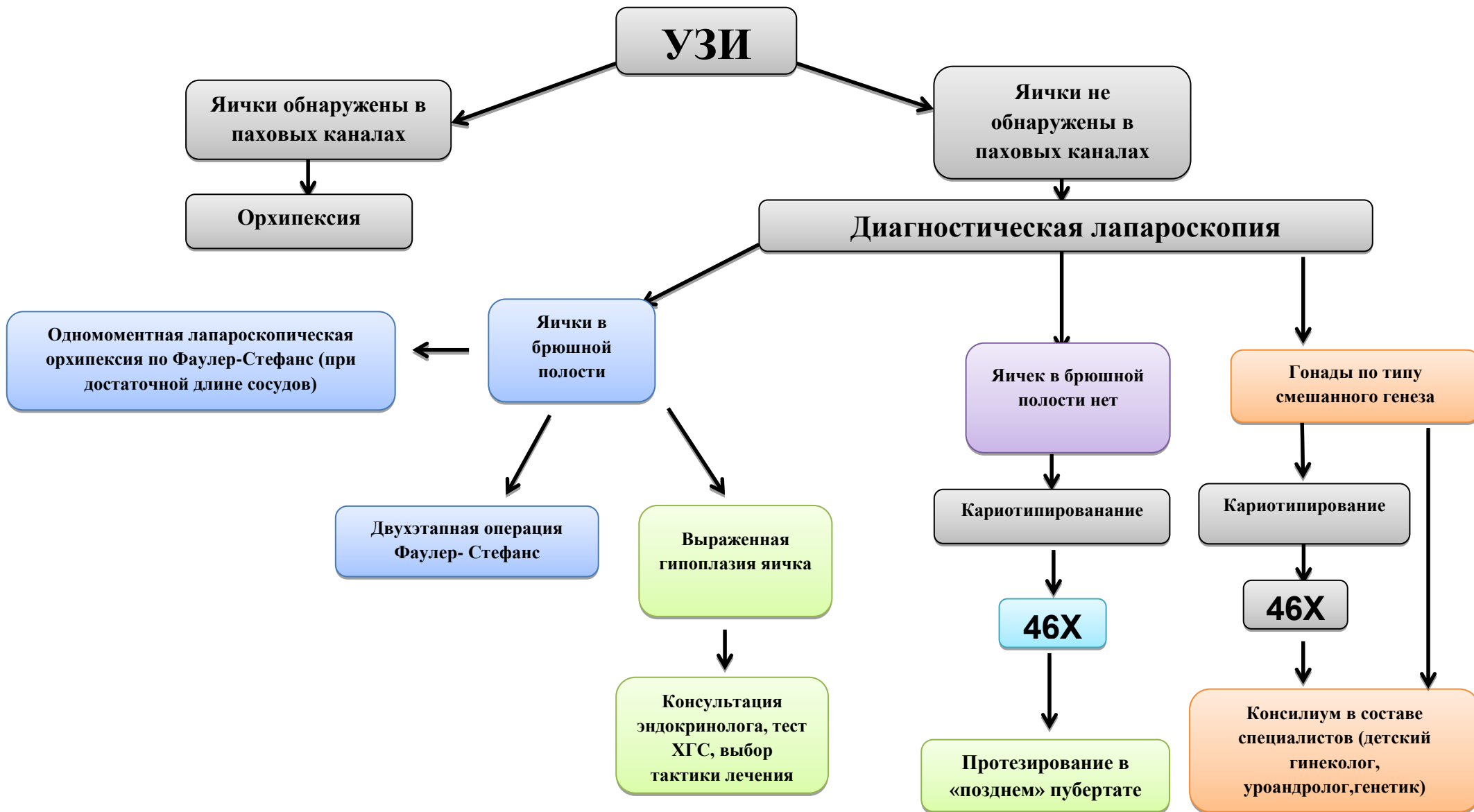
#### **5. Тактические решения при «синдроме непальпируемых яичек».**

В случаях, когда не удастся пропальпировать яичко в паховых каналах, первым этапом назначается УЗИ пахового канала и органов малого таза. При отсутствии яичек в паховых каналах по УЗИ, выполняется диагностическая лапароскопия (уровень доказательности А). Во время диагностической лапароскопии тщательно осматривается малый таз, на предмет возможного дизгенеза гонад, наличия дериватов мюллерового протока. После обнаружения яичек в полости малого таза, оценивается размер яичек, длина сосудов семенного канатика. Если длина сосудов семенного канатика достаточная для низведения, выполняется одномоментная орхипексия по Фаулер-Стефанс. Когда длины сосудов яичка бывает недостаточной для низведения,

выполняется первый этап операции Фаулер-Стефанс – пересечение и лигирование тестикулярной артерии, с последующим выполнением второго этапа.

Возникает ряд случаев, когда в полости малого таза визуализируются гениталии женского типа, дисплазия гонад по типу streak+streak или streak+яичко, гонады смешанного строения - овотестис. Во всех подобных сомнительных случаях показано междисциплинарное обсуждение пациента совместно с детскими эндокринологами, уроandroлогами, гинекологами, генетиками, в целях выбора тактики и алгоритма обследования. Объем оперативного лечения уточняется только после окончательной постановки диагноза.

# НЕПАЛЬПИРУЕМЫЕ ЯИЧКИ



## Дифференциальная диагностика

Существует ряд заболеваний и синдромов, которые также проявляются отсутствием яичек в мошонке, особенно хочется выделить следующие:

Врожденная дисфункция коры надпочечников (адреногенитальный синдром, врожденная надпочечниковая гиперплазия) – группа заболеваний с аутосомно-рецессивным типом наследования, в основе которых лежит дефект одного из ферментов или транспортных белков, принимающих участие в биосинтезе кортизола в коре надпочечников.

Самой частой формой ВДКН является дефицит 21-гидроксилазы, на который приходится более 90% всех пациентов с ВДКН. В этом случае у пациентов с кариотипом 46 XX отмечается нарушение строения наружных половых органов в связи с выраженной вирилизацией. Уже с рождения отмечаются признаки псевдогермафродитизма, у девочек наружные гениталии очень похожи на мужские - гипертрофия клитора, смыкание и гипертрофия половых губ по типу мошонки, формирование уrogenитального синуса, гипертрофия клитора по типу фаллоса. У пациентов с кариотипом 46 XY также могут быть аномалии строения наружных половых органов - гипоспадия и двусторонний крипторхизм.

Нарушение формирования пола, дефект антимюллерового гормона (АМГ) или рецептора к АМГ – симптомокомплекс который проявляется персистенцией дериватов Мюллерового протока, а также двусторонним крипторхизмом. При визуализации дериватов Мюллерового протока во время лапароскопии, показано дообследование пациента с обязательным междисциплинарным консилиумом в составе генетика, детского гинеколога, детского уроандролога, эндокринолога.

### **Послеоперационное наблюдение и диспансеризация.**

В послеоперационном периоде ребенок наблюдается у детского уролога-андролога, эндокринолога. Ежегодно проводится ультразвуковой скрининг яичек с обязательной оценкой кровотока в органе. Обязательно

проводится осмотр эндокринолога во время препубертата и пубертата с оценкой гормонального профиля пациента.

Протезирование яичка выполняется в целях устранения психологического и косметического дефекта пациентов. Протезирование рекомендуется проводить с помощью специальных силиконовых протезов, которые по физическим свойствам наиболее похожи на ткань яичка. Операция состоит в формировании неотоннеля в соответствующую половину мошонки из разреза в паховой области, формирования ложа для протеза и его последующей фиксации за мясистую оболочку.